



## Risco de câncer de mama e termografia infravermelha

Porto Alegre já conta com o exame de Termometria Cutânea, previsto na tabela da Associação Médica Brasileira (AMB 39.01.007-4), também conhecido como termografia ou exame de imagem infravermelha (**IR**).

Uma das aplicações da imagem infravermelha é o rastreamento do câncer de mama. A termografia permite a identificação de alterações térmicas no tecido glandular relacionadas com estresse oxidativo que desencadeia o tumor. Com a utilização da imagem IR é possível identificar alterações de temperatura que são observadas desde o início da multiplicação das células neoplásicas **5 a 10** anos antes de aparecer uma alteração na mamografia.

O **IR** tem demonstrado um aumento de 13% a 32% na detecção de tumores não invasivos (estádio I e II), quando associado ao exame físico e mamografia, isto é, uma detecção precoce em 98% dos casos.

Uma das aplicações mais promissoras do IR de mama é na determinação do risco de câncer. Outras técnicas de imagem, como mamografia, ultra-sonografia, ressonância magnética e o PET scan não predizem se uma mulher pode vir a desenvolver câncer de mama durante sua vida. A **quimioprevenção**, como por exemplo, com tamoxifeno, 3-indol-carbinol, sulforafane, ácido d-glucárico, corretores do terreno biológico e inibidores da COX em mulheres que não foram ainda diagnosticadas com câncer de mama, mas possuem alto risco de desenvolver câncer devido a seu mapeamento genético e de fatores ambientais, é uma intervenção potencialmente capaz de inibir o desenvolvimento da neoplasia. Esta medida pode bloquear a lesão do DNA que dá início à carcinogênese, interrompendo ou tornando

reversível a progressão da célula pré-maligna. Combinando todos os fatores: genético, ambiental e de biópsias prévias, menos da metade das mulheres com risco de câncer são identificadas, e a mulher de alto nível de risco por tais fatores tem somente cerca

de 2x a 4x a probabilidade de desenvolver a doença, enquanto que com uma imagem **IR** isolada positiva o risco é **10x** maior.

O imageamento infravermelho das mamas é um **exame completamente inócua, isto é: indolor, sem contraste, sem contato com o equipamento, não invasivo, sem radiação e rápido para captura de imagens.**

### TERMOGRAFIA

Termografia **IR** é o principal exame de imagem para o estudo de dominância **estrogênica** – tem sensibilidade para as variações hormonais – fornece informações importantes sobre desequilíbrio ou deficiência orgânica hormonal, auxiliando na prevenção e direção terapêutica. **O IR possibilita a detecção da presença de câncer de mama em fases iniciais nas mulheres assintomáticas e sem nódulos palpáveis ao exame clínico e ainda não visível em mamografia num grande número de casos; por isso, é o exame que, quando se apresenta positivo, o faz de forma mais precoce para o tumor de mama.** Em 10% dos tumores malignos em mama, o termograma é o único sinal precoce da doença.

Existe uma relação entre produção calórica e o tempo de duplicação tumoral; neoformação vascular e processo tumoral. O método **IR** integrado ao **exame clínico e a mamografia aumenta a sensibilidade diagnóstica para câncer de mama de 85% para 98%.**

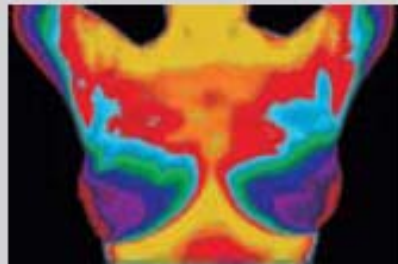


**Dra. Tânia Maria Bastos**  
Centro Ortomolecular Integrado Vita Naturalis

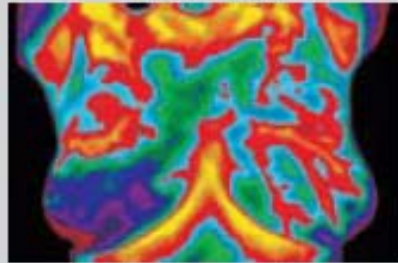
**Rua André Puente, 78 - Bairro Independência - Porto Alegre / RS**  
<http://www.vitanaturalis.com.br>

O exame é indicado em mulheres jovens, especialmente com história de câncer na família, pois estas apresentam mamas mais densas, o que dificulta o diagnóstico de tumores em fases iniciais através da mamografia.

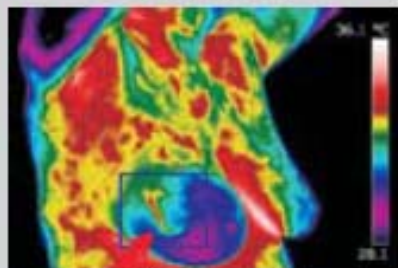
Dados estatísticos mostram índices **crecentes de câncer mamário em mulheres jovens** (idade inferior a 40 anos). Também há um fator agravante: **tumores em mulheres jovens costumam ser mais agressivos e apresentam taxas de sobrevida mais baixas**. Segundo estudo publicado quanto à velocidade de crescimento dos tumores malignos (revista médica Breast Cancer Research – <http://breast-cancer-research.com>) foi constatado que **5% dos tumores podem dobrar de tamanho em apenas um mês, isso principalmente entre as mulheres mais jovens do grupo estudado**; outros 5% dos tumores levaram mais de seis anos para duplicar de tamanho, entre as mulheres de faixa etária mais avançada.



Termograma normal.



Termograma anormal.



Termograma sinalizando a presença de um câncer

História familiar de câncer de mama é um dos fatores de alto risco para a doença, porém pesquisas mostram um número elevado de mulheres com tumor maligno sem antecedentes. Jovem – com ou sem história familiar de doença em mama – como fator de risco, o melhor a fazer é **prevenção**. Estudos científicos comprovam que **o rastreamento por imagem infravermelha é o ideal para mamas densas** – a densidade do tecido mamário não interfere na sensibilidade da termografia infravermelha para detecção de anormalidades.



**Dra. Tânia Maria Bastos**  
Centro Ortomolecular Integrado Vita Naturalis

Rua André Puento, 78 - Bairro Independência - Porto Alegre / RS  
<http://www.vitanaturalis.com.br>

Resultados de pesquisas científicas alertam que o **termograma IR que persiste com alto nível de anormalidade é o marcador mais importante e maior fator de risco para desenvolvimento para câncer futuro, 10x mais do que a história familiar.** Além do que o exame sinaliza a área específica da mama que necessita uma avaliação mais direcionada pelo médico.

### Imageamento infravermelho

O imageamento infravermelho de mamas caracteriza-se pela alta sensibilidade – conforme estudos científicos randomizados controlados e de grande escala, a termografia **IR** apresenta elevada precisão no diagnóstico com sensibilidade e valor preditivo superiores a 90%, significando que: **raramente uma mama doente não será detectada e raramente uma mama doente será classificada como saudável.**

O imageamento infravermelho é um procedimento **seguro e valioso para definição se uma anormalidade é benigna ou maligna.** O sistema foi projetado para mostrar que o tecido benigno pode ser diferenciado do tecido neoplásico maligno com base na força relativamente mais alta do sinal infravermelho no tecido cancerígeno como resposta fisiopatológica da mama. As alterações de natureza benignas, como as displasias mamárias e fibrocistos, tendem a mostrar baixa atividade térmica. No tecido maligno, acontece: aumento do fluxo sanguíneo na área peritumoral (cercando a malignidade), angiogênese e a liberação de mediadores de substâncias vasoativas pelo tumor (como o óxido nítrico). (Y.R.Parisky et all. Efficacy of Computerized Infrared Imaging Analysis to Evaluate Mammographically Suspicious Lesions. AJR: 180, January 2003).

A termografia também serve como auxiliar a indicação de biópsia nos casos constatados por mamografia, porém duvidosos quanto à indicação do procedimento. **A segura precisão diagnóstica com precocidade da termografia resulta em protocolos de tratamentos menos agressivos e melhora nas taxas de sobrevida.** Existe uma relação direta entre precocidade diagnóstica do câncer de mama e taxas de sobrevida. Apesar dos grandes avanços nos tratamentos cirúrgicos, radioterápicos e quimioterápicos do tumor da mama, o rastreamento periódico para detecção precoce do câncer de mama é ainda o fator mais significativo para reduzir a mortalidade de mulheres com tumor maligno.

Segundo dados do INCA, o câncer de mama representa a principal causa de morte por câncer nas mulheres brasileiras desde 1980. Temos um alto índice de mortalidade para uma doença que, se diagnosticada precocemente, é curável em 95% dos casos.

**As gaúchas estão no topo da lista de mortalidade por câncer de mama, atrás apenas das cariocas. Mais grave ainda é a casuística em Porto Alegre, que desponta como a cidade com maior mortalidade por câncer de mama do País.** As gaúchas estão morrendo de uma doença curável, as causas são: **desinformação, diagnóstico tardio e dificuldade de acesso ao tratamento adequado.** Temos carência de programas de saúde pública para detecção precoce, resultando no índice de 18% a mortalidade pela doença no Rio Grande do Sul de acordo com dados epidemiológicos.

**Uma em cada três mulheres brasileiras diagnosticadas com câncer de mama já encontra-se em estágio avançado (conclusão do GBECAM).**

Mulheres – **de todas as idades,** podemos mudar essas tristes evidências: tomem para si mesmo a responsabilidade por sua saúde. O próximo passo: **mobilize-se e decida por cuidar-se com nutrição adequada, cuidados com a ingesta de xenobióticos, controle da imunidade, correção de hábitos, redução de estresses e**



**Dra. Tânia Maria Bastos**  
Centro Ortomolecular Integrado Vita Naturalis

**Rua André Puento, 78 - Bairro Independência - Porto Alegre / RS**  
<http://www.vitanaturalis.com.br>

**monitoramento periódico das mamas.** O auto-exame não se constitui num método de prevenção verdadeiro, ele é falho – pode detectar nódulos – porém nunca de forma precoce, pois apenas tumores avançados maiores de **1 cm** são percebidos pelo palpar.



**Consulte seu médico sobre as recomendações para realização da mamografia e termografia. O sistema dinâmico de imageamento infravermelho computadorizado é uma valiosa ferramenta diagnóstica para os médicos, por sua hábil função na Prevenção Primária da Saúde.**

*Notáveis benefícios da termografia infravermelha mamária:*

**1.**Inoquidade – **2.**Precisão diagnóstica – **3.**Precocidade – **4.**Prevenção – **5.**Benefício sobre as taxas de sobrevivência a longo prazo – **6.**Diferenciação de doenças benignas/tumor maligno – **7.**Ideal para mamas densas e apropriada para qualquer idade – **8.**Sensibilidade para as variações hormonais/metabólicas e vasculares – **9.**Avaliação dinâmica em tempo real – **10.**Monitoramento periódico – **11.**Seleção de pacientes que necessitam exames adicionais e urgência de medidas saneadoras – **12.**Apoio para decisão terapêutica do médico.



**Dra. Tânia Maria Bastos**  
Centro Ortomolecular Integrado Vita Naturalis

Rua André Puente, 78 - Bairro Independência - Porto Alegre / RS  
<http://www.vitanaturalis.com.br>